



Además de los tumores, el parásito puede generar masas de nódulos y, en casos muy esporádicos, infectar a las personas


29 AGO 2023 Salud

Una veterinaria y cuatro científicos de la Universidad de Costa Rica (UCR), la Universidad Nacional (UNA) y del Tecnológico de Costa Rica (TEC) lograron determinar con nombre y apellido —**por primera vez en la historia del país y de Centroamérica**— la identidad de un curioso y enigmático parásito presente en suelo nacional. ¿Su nombre? *Lagochilascaris minor*.

El notable resultado, ya publicado en la revista científica [Veterinary Parasitology](#), describe al parásito como un **nematodo (gusano) capaz de provocar masas nodulares en felinos** e, incluso, llegar a contagiar a seres humanos en los más escasos de los escenarios.

Las talentosas mentes científicas detrás del significativo hallazgo fueron el **Dr. Alberto Solano Barquero** y la **Dra. Alicia Rojas**, ambos de la Facultad de Microbiología de la UCR; de la mano con el **Dr. Víctor Montenegro**, del Laboratorio de Parasitología de la UNA; el **Dr. Alejandro Medaglia**, del Laboratorio Institucional de Microscopía del TEC y la **Dra. Ana Estrada**, la primera médico veterinaria en observar los parásitos cuando llegó un gatito doméstico contagiado a su consultorio.

“Todo empezó con el reporte de dos casos en una veterinaria ubicada en San José de la Montaña, en Heredia. En esa clínica la Dra. Estrada detectó un caso atípico en un gato que parecía tener otro tipo de patología. Pero, cuando hace la exploración del oído, **abre la masa mediante cirugía y se encuentra con nematodos sin lograr identificar cuáles eran**. Entonces, la veterinaria tomó esos gusanos y los envió al Laboratorio de Parasitología de la Universidad Nacional. Ahí, la UNA realizó los primeros análisis morfológicos (de apariencia) y luego nos enviaron las muestras a la UCR para complementar el estudio por medio de un análisis molecular”, explicó la Dra. Rojas.



De izquierda a derecha están tres de las grandes mentes científicas que realizaron el hallazgo: la Dra. Alicia Rojas, el Dr. Víctor Montenegro y el Dr. Alberto Solano Barquero.

El análisis molecular realizado en la UCR consistió en extraer el ADN de los especímenes y proceder a efectuar una PCR —reacción en cadena de la polimerasa—, con el objetivo de amplificar los genes específicos del gusano y, de esta forma, **hallar su verdadera identidad con nombre (género) y apellidos (especie) correctos.**

“Fue una gran sorpresa porque no se había reportado durante muchos años el *L. minor* en el país. Hubo un primer reporte hecho en un felino silvestre, específicamente en la laringe de un ocelote, pero nunca se pudo explicar la especie, solo se identificó el género. **Nosotros, en cambio, logramos ambas cosas: identificar el género y la especie**”, comentaron de manera conjunta la Dra. Rojas y el Dr. Solano.

Con la muestra de ADN procesada se continuó con el siguiente paso fundamental: **profundizar los estudios morfológicos realizados por la UNA.** La idea era afinar con más detalle la apariencia de los organismos y, para lograrlo, el TEC fue un aliado clave. En el Laboratorio Institucional de Microscopía del Tecnológico de Costa Rica se realizó la toma de fotografías en alta resolución, con un alcance visual muchísimo mayor que los microscopios convencionales.

¿El resultado de la observación? Impactante. **El parásito mostró tener tres labios con interesantes estructuras sensoriales y una cabeza en forma cónica muy particular.**

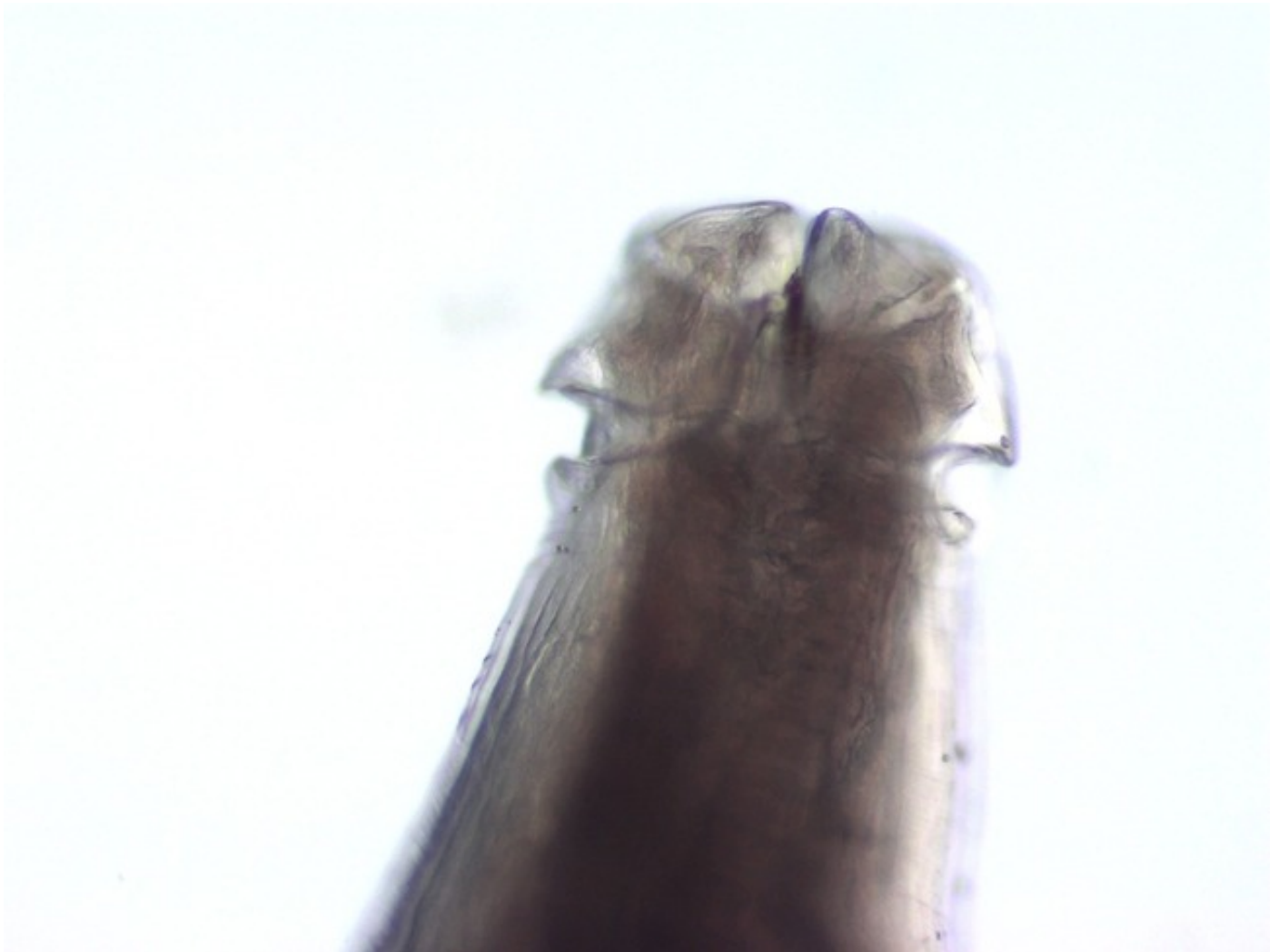“Con los análisis morfológicos y moleculares nos dimos cuenta de que era *Lagochilascaris minor*. Luego, un mes después, la Dra. Ana Estrada reportó otro caso en un gato con una masa cercana al esófago en el tejido subcutáneo. Cuando ella hace la cirugía, inmediatamente observa una gran cantidad de nematodos en los nódulos que tenía el animal. Nuevamente, ella hace el envío y las tres universidades públicas volvemos a hacer los mismos análisis con el mismo resultado. **Lo curioso aquí es que, en un periodo de dos**

meses, se reportaron casos que en tres décadas jamás se habían encontrado en Costa Rica”, contextualizó la Dra. Rojas.

¿El panorama? Más que claro para las y los investigadores: los hallazgos evidencian que el parásito circula en el país y que, probablemente, hay más casos sin reportar.

Lo anterior conlleva el riesgo de que más gatos se contagien y que los seres humanos puedan contraer la infección, casos que rara vez ocurren pero cuya posibilidad existe, aseguraron los expertos. “El hallazgo de estos casos en un periodo corto uno del otro, y en el mismo lugar, enciende las alarmas de que el parásito está ahí presente y que debe ser vigilado”, aseveró el Dr. Solano.

¡Así luce el parásito!



Este es el parásito *Lagochilascaris minor* y se describió por primera vez en 1909 en Trinidad y Tobago cuando se identificaron dos pacientes humanos contagiados. Desde entonces, distintos estudios internacionales han reportado el parásito en gatos y perros domésticos, pumas, mapaches y en el gato de Geoffroy.

Lagochilascaris minor es típico del continente Americano. Los países con una mayor cantidad de casos reportados son Argentina, México, Uruguay y Brasil. Cabe destacar que *L. minor* es la única especie del género que infecta a los humanos.

El contagio

Ahora bien, la pregunta que tal vez usted se plantea es: **¿cómo llegaron esos parásitos a los gatos? La respuesta es una: no se sabe con exactitud.**

El parásito no tiene un ciclo de vida definido en su totalidad por la ciencia y esto dificulta saber cómo se generó el contagio. Sin embargo, para el Dr. Solano hay algunas similitudes en el comportamiento de ambos felinos que podrían explicar cómo llegó a ellos.

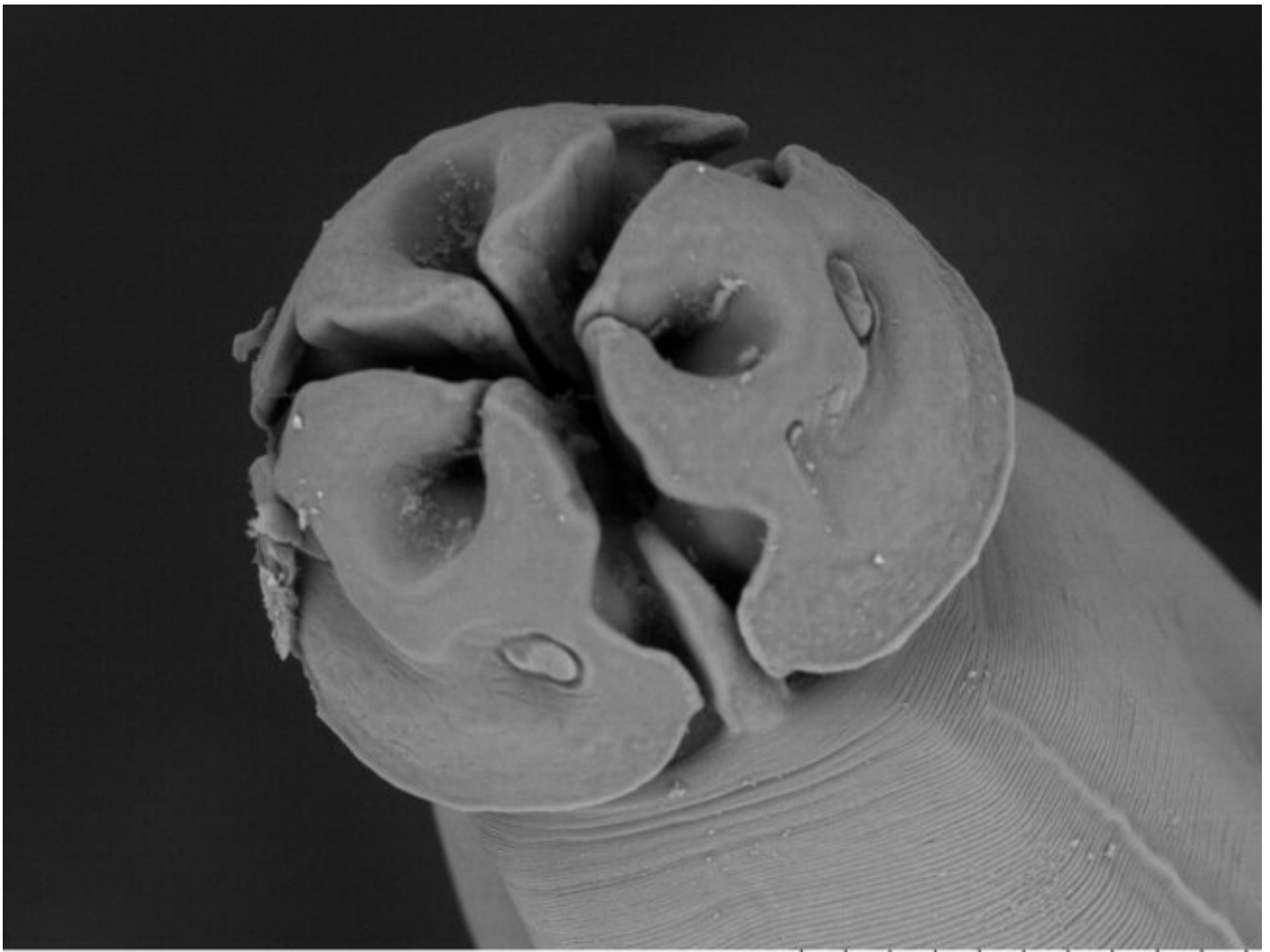
El primer indicio, por ejemplo, es que **ambos gatos salían constantemente de sus casas**. El segundo es que los dos solían pasear en los alrededores de la montaña y, como tercer punto, existe la probabilidad de que cazaran algún animal.

“Ambos gatos tenían acceso a salir. Entonces, probablemente cazaron algún animal que era hospedador intermediario del parásito. Esto todavía no lo sabemos porque la ciencia aún ignora el ciclo de vida del *Lagochilascaris minor*. Además, **todavía no se ha identificado la presencia de este parásito o de sus estadios larvales en animales silvestres infectados para realizar estudios**. Lo poco que se conoce sobre su desarrollo proviene de estudios experimentales realizados en Brasil”, mencionó el Dr. Solano.

¿Y qué dicen esos estudios? Que los gatos no tienden a contagiarse con el parásito al ingerir sus huevecillos, **sino cuando su alimento (por ejemplo roedores) está infectado con un nematodo más desarrollado**.

“Los análisis internacionales explican que los científicos en Brasil inocularon a felinos silvestres con huevecillos del parásito vía oral. Los resultados arrojaron que los gatos no se contagiaron con el parásito mediante esa forma. Los roedores, por su parte, al ingerir los huevecillos sí desarrollaron algunas cápsulas que contenían los estadios larvales (parásitos preadultos). **Cuando estos ratones fueron dados como alimento a los gatos, ahí sí el felino comenzó a desarrollar la infección**”, amplió el médico y biólogo de la UCR.

Esta es una fotografía del parásito visto desde microspía electrónica realizada por el TEC



Hemboid1_0002

A L D5.6 x600 100 um

El nematodo no mata a su hospedero, pero sí puede afectar su calidad de vida. Cuando el parásito está en un nódulo, este se alimenta de tejido. En cambio, si está en el intestino, el parásito se alimenta de la comida que consume su huésped. En la zona anatómica donde se encuentra se suele observar mucha muerte celular de los tejidos. Foto cortesía del TEC.

Si bien los estudios experimentales antes descritos sugieren cómo el parásito pudo haber llegado a los gatos, todavía hay un número que no calza en la ecuación: **la ubicación anatómica**. Los expertos explicaron que *Lagochilascaris minor* es parte de la gran familia de los ascaris, parásitos que suelen alojarse en los intestinos, y no en zonas atípicas del cuerpo (oídos y esófago) como esta vez lo hizo *L. minor*.

“*Lagochilascaris minor* pertenece a una familia muy grande en la cual **los adultos suelen encontrarse parasitando el intestino, y no tanto en masas y tejido subcutáneo como se encontró en esta ocasión**. Ahí uno se pregunta si en la naturaleza habrá otro hospedador y se sospecha que los gatos domésticos no son el hospedador final ni natural del *L. minor*”, manifestó el Dr. Solano.

Lo anterior genera una nueva duda. Si se cree que los gatos no son los hospedadores naturales, **¿por qué el nematodo seleccionó y prosperó en los felinos?** Para los científicos, la respuesta es que podría ser solo algo incidental. Justamente, porque los nematodos no estaban alojados en el intestino como es tradicional en la familia de los ascaris.

A lo anterior se le añade la dinámica evolutiva de los parásitos. El Dr. Montenegro resaltó que **son varias cosas las que lleva a un nematodo a parasitar a un individuo específico,**

“desde receptores de membrana en las células hasta la misma actividad de cacería, por ejemplo, para que tanto el parásito como el hospedador se adapten y coevolucionen. En teoría, la relación parásita es vivir y dejar vivir”, y en lo mismo coincide la Dra. Rojas. Ella expresó que “son varios factores fisiológicos y de elementos ecológicos implicados que permiten la infección en el gato, desde los comportamientos hasta los hábitos”.

Video del nematodo

Los análisis moleculares dan pistas sobre cuál puede ser el parásito implicado. Estos estudios se suelen complementar con los análisis tradicionales morfológicos por microscopía electrónica. En el video se puede observar cómo lucen los parásitos en una etapa avanzada de su desarrollo.

¿Y el contagio en personas?

Pocas veces ocurre, pero puede pasar. **La manera más probable es por el consumo de carne infectada mal cocinada.** Una vez en el organismo, las larvas pueden migrar y realizar ese mismo tipo de lesiones tumorales o masas de nódulos en la cabeza y en el cuello de una persona.

“Una persona no se va a contagiar por contacto directo, debe ser por ingesta. En este caso, y por el tipo del ciclo de vida en esta familia de nematodos, se necesita que ocurra la ingesta de lo que llamamos hospedador intermediario que ya tenga los nódulos o los quistes llenos de las larvas para que estos se desarrollen en forma de adulto en el nuevo hospedero. Ahora bien, **por ubicación o por lesión, el parásito no le va a provocar la muerte**”, profundizó el Dr. Víctor Montenegro de la UNA.

El Dr. Solano señaló que, aunque es poco usual que una infección por este parásito ocurra en Costa Rica debido al buen manejo y consumo de la carne, **los reportes no son infrecuentes en Centroamérica.** La principal razón se vincula a que algunos establecimientos del istmo venden carne no tradicional que pone en peligro la salud de las personas.

“Hay una diversidad de parásitos que se pueden encontrar en las carnes que no son tradicionales y que la gente puede consumir si no está bien cocinada. En América Latina es algo muy frecuente, principalmente, en **México y Brasil** donde se ubican zonas en pobreza y las personas consumen esta carne. Por eso, en esos países hay muchos reportes de personas contagiadas con *L. minor*. Al día de hoy, **en Costa Rica solo se ha conocido un caso de un ser humano** reportado en los años sesenta por el Dr. Rodrigo Brenes”, anotó el Dr. Solano.

¿La recomendación? **Jamás olvidar la importancia de consumir carne certificada regulada y con una buena cocción.**

“En definitiva tenemos más preguntas sobre la biología del parásito y su ecología. Por eso, estos reportes son importantes. **Al aumentar la concientización sobre la presencia de un parásito, se aumenta también el número de casos que se reportan.** El hecho de que la doctora veterinaria notara un caso primero y luego otro, probablemente hubiese pasado desapercibido en otra situación. Cuando se conoce que existe el parásito en el país, otras clínicas, otros veterinarios y médicos también lo pueden tener presente como posibilidad clínica para hacer sus diagnósticos. Incluso, ya fuimos contactados por investigadores en México para hacer la identificación en Yucatán”, relató la Dra. Rojas.

Actualmente, los tratamientos más usados para contrarrestar el parásito es la extracción mediante cirugía y luego el uso de fármacos. Especialmente, los desparasitantes, así como los antibióticos para la prevención de infecciones.

Lo que sigue

El siguiente paso del equipo científico es indagar **si hay otro hospedador más permisivo en la naturaleza que aloje el parásito en el intestino**, así como ahondar dónde podría estar presente y si hay más individuos cómplices en la cadena.

“Nos gustaría montar un proyecto y buscar la presencia de *L. minor* en diferentes animales, ya sea como hospedadores o hospedadores intermediarios, a fin de tener un mejor mapeo de dónde podemos encontrarlo y mejorar el conocimiento epidemiológico. De hecho, **así se empieza a gestar el conocimiento de los parásitos, primero, al saber dónde se encuentran**, qué tan frecuentes son, para luego acumular la evidencia que permita examinar los riesgos reales en los diferentes hospedadores, entre ellos, el ser humano”, mencionó el Dr. Solano.

“Si tenemos una zona donde hay un agente asociado a un mosquito con transmisión de algunos virus, por ejemplo, **ya a nivel médico se toma en cuenta una serie de prioridades** y, al momento de recibir a los pacientes, se va haciendo un descarte de enfermedades. Por eso se necesita saber en qué lugares está el parásito o agente”, agregó el Dr. Montenegro.

El tener un mapeo ayudaría a predecir hasta qué punto se tiene el parásito y, de esta forma, **que el médico esté preparado para diagnosticar los agentes**. Algunos ejemplos son los parásitos zoonóticos (que contagian al ser humano) como *Spirometra mansoni* y otros carcinogénicos de cánidos como *Spirocerca lupi*.

“Nosotros tenemos las puertas abiertas del laboratorio para el diagnóstico de cualquier parásito. Pueden contactarnos por correo electrónico al ciet.fm@ucr.ac.cr o la página web www.thetropicalwormlab.com y nosotros analizamos los especímenes. La Universidad tiene disponibilidad de **sus laboratorios para compartir la información y ayudarnos mutuamente**. También, tenemos un proyecto de extensión docente dedicado a mejorar el diagnóstico de parásitos difíciles para la Caja Costarricense de Seguro Social”, concluyeron tanto la Dra. Rojas como el Dr. Solano.

Puede leer todo el artículo científico en

<http://ucr.cr/r/YFVXT>



Jennifer Jiménez Córdoba
Periodista Oficina de Comunicación Institucional
Área de cobertura: ciencias de la salud
jennifer.jimenezcordoba@ucr.ac.cr



Etiquetas: [nematodo](#), [parasito](#), [hallazgo](#), [descubrimiento](#).