

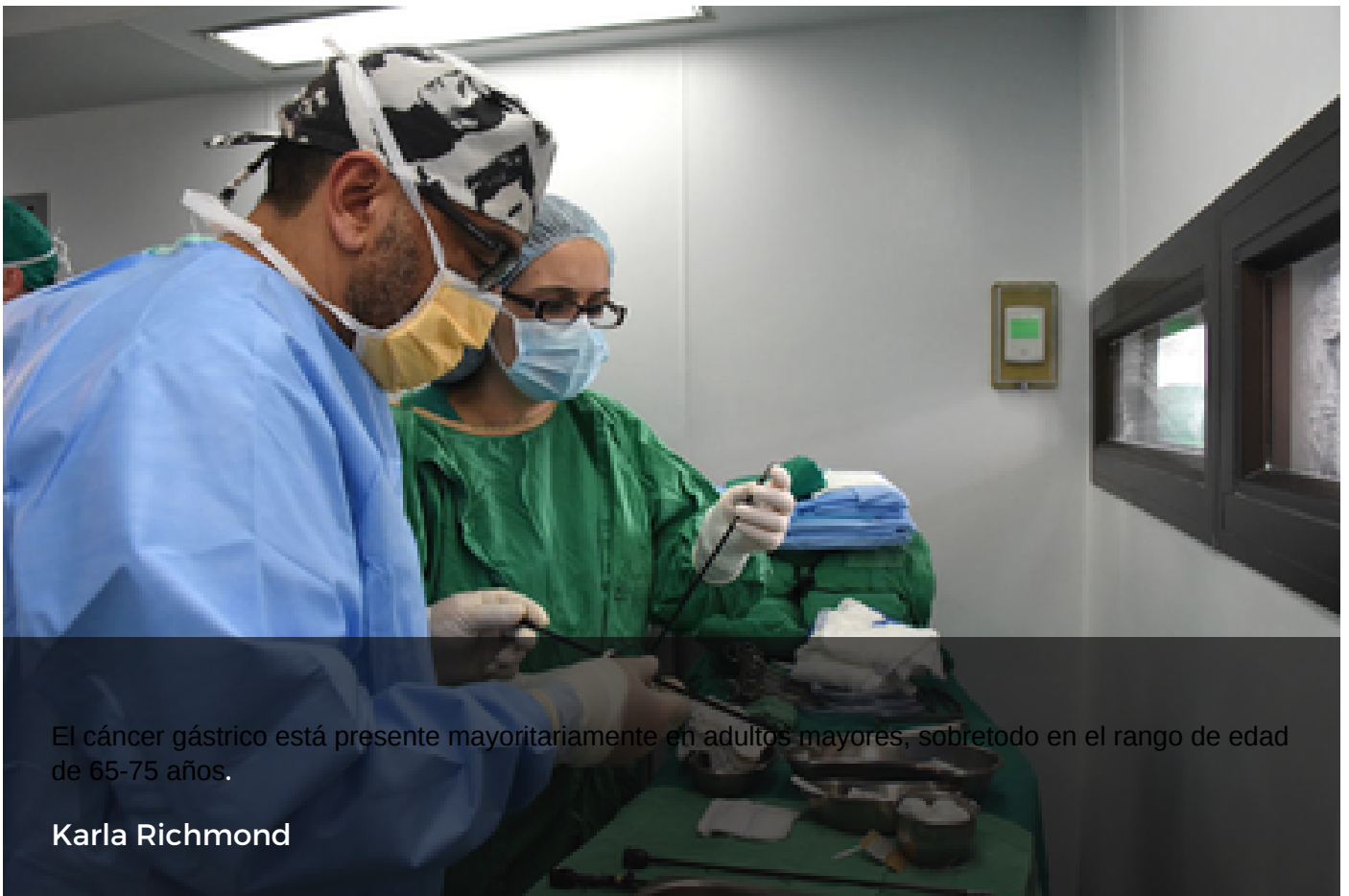


UNIVERSIDAD DE COSTA RICA

# Ultrasonido endoscópico podría detectar cáncer gástrico temprano y evitar cirugías

Estudiante de la UCR exploró la aplicación de métodos no invasivos que podrían determinar el estado del cáncer gástrico

17 DIC 2019 Salud



El cáncer gástrico está presente mayoritariamente en adultos mayores, sobretodo en el rango de edad de 65-75 años.

Karla Richmond

**Evitar la intervención quirúrgica y encontrar alternativas para descifrar el estado del cáncer gástrico.** Estas fueron las razones por la cual el Dr. Jorge Sandoval inició una ardua investigación como parte de su tesis de especialidad médica en gastroenterología en la Universidad de Costa Rica (UCR).

**El cáncer gástrico es la segunda causa de muerte por cáncer en el mundo. En Costa Rica, está en segundo lugar, en cada sexo.** A pesar de que su incidencia y mortalidad han disminuido progresivamente desde el siglo XX, esta enfermedad sigue cobrando vidas globalmente de manera muy frecuente.

Realizar un diagnóstico temprano de esta patología es complejo debido a que su morfología puede llegar a ser muy similar a la de una lesión avanzada. Si un médico observa una lesión durante una gastroscopía, no siempre es evidente de que se trata de cáncer gástrico o no. Usualmente, se necesita un apoyo o un estudio adicional para descartar otra enfermedad.

“La detección del cáncer gástrico temprano es muy importante debido a que permite brindar al paciente un manejo diferente a las cirugías convencionales. **Si la lesión está en estado inicial, se podrían realizar tratamientos endoscópicos** -técnica que consiste en la introducción de una cámara dentro de un tubo a través de un orificio natural- **con alto potencial curativo y una baja tasa de complicaciones**”, comentó Sandoval.

Una alternativa para evaluar el cáncer gástrico es el ultrasonido endoscópico, el cual consiste en un tipo de endoscopio modificado con capacidad de realizar ultrasonido dentro de la cámara gástrica. **En el mundo hay poca información sobre cuál es valor predictivo del ultrasonido endoscópico** para determinar si un cáncer gástrico es temprano o está en un estado muy avanzado.

“El estudio lo realicé para ver cuál es el rendimiento diagnóstico en nuestro país, y así determinar si el ultrasonido endoscópico permite diferenciar si una lesión todavía está limitada a las capas del estómago, donde uno podría hacer un tratamiento endoscópico, o si es un cáncer avanzado y hay que tratarlo por cirugía”, señaló.

Según el estudio, no fue hasta hace unos cuantos años que la cirugía se consideraba como el tratamiento estándar para remover las lesiones cancerígenas. De manera que se dejaban de lado opciones endoscópicas.

Los avances en la endoscopia -es decir, la gastroscopía- permite alcanzar la cirugía mínimamente invasiva para neoplasias gástricas tempranas, por lo que **la intervención endoscópica es cada vez más aceptada como uno de los pilares del tratamiento**, en especial en lesiones limitadas a la mucosa y submucosa (capas superficiales del estómago).

El cáncer gástrico temprano se define como la invasión limitada de células malignas a la mucosa y submucosa del estómago, independientemente de la presencia de metástasis -reproducción o extensión de una enfermedad a otra parte del cuerpo- en ganglios linfáticos.

Actualmente, todo paciente con un diagnóstico inicial de cáncer gástrico debe someterse a una evaluación en busca de definir su tratamiento. Esto incluye examen físico, conteo sanguíneo, pruebas de función hepática, pruebas de función renal, endoscopia, tomografía computarizada de tórax y abdomen.

**¿A quiénes beneficia el tratamiento endoscópico?** Favorece a todos aquellos pacientes con alto riesgo quirúrgico, cuyo principal factor es la edad y especialmente si se es mayor de 80 años.

Existe una gran cantidad de pacientes que presentan lesiones con características morfológicas e histológicas favorables, en quienes el abordaje quirúrgico tradicional puede considerarse como un tratamiento excesivo. Por ejemplo, **las personas con expediente cardíaco, desnutrición -consecuencia del padecimiento- y de neumonía.**

Además, como todo tratamiento endoscópico, en este caso asegura una recuperación más rápida, reduce la posibilidad de infecciones postoperatorias y su nivel de mortalidad es más bajo que el de los procedimientos quirúrgicos.

“La gastrectomía - intervención quirúrgica que consiste en la remoción parcial o total del estómago- puede tener complicaciones. La ventaja de usar la endoscopia es que es una herramienta que nos puede ofrecer más información cuando queda la duda si una lesión es temprana o no”, indicó Sandoval.

## Aún por explorar

El ahora gastroenterólogo, Jorge Sandoval, estudió a una población de 42 personas con quienes se tenía sospecha de cáncer gástrico temprano. Se le dio seguimiento mediante ultrasonidos endoscópicos, para averiguar si efectivamente tenían una lesión cancerígena o el ultrasonido se equivocó.

A partir de los resultados del estudio, se puede considerar que, durante el periodo evaluado, fue altamente efectivo en determinar la ausencia de invasión y puede ser una herramienta de gran utilidad para confirmar el estado de lesiones en las que queda duda respecto al tratamiento óptimo.

**Una de las mayores limitaciones para el uso extendido de los diversos métodos de resección endoscópica ha sido la capacidad de predecir invasión espacial del cáncer gástrico.** Esto, debido a que la presencia de invasión favorece el uso de un tratamiento quirúrgico para asegurar la curación.

Hay dos maneras para tratar este tipo de cáncer. Uno, es la operación, para retirar las partes con lesiones. Luego, está el tratamiento endoscópico. Este último método tiene el inconveniente de que no se puede evaluar cómo está la zona de los ganglios linfáticos, análisis que sí se puede hacer con la cirugía.

De todas maneras, para este caso en que se desea determinar si hay o no invasión en los ganglios se observa al paciente en un periodo de dos años para determinar la recurrencia de la enfermedad.

“Este estudio es una base para que cada gastroenterólogo compare la endoscopia convencional con el ultrasonido endoscópico y así determinar su propia base de datos para que pueda definir si el ojo de la gastroscopia es suficiente o si el ultrasonido endoscópico es realmente útil para detectar el cáncer gástrico temprano”, comentó.

Los factores que pueden incidir en la aparición del cáncer gástrico son múltiples, ya sea por **predisposición genética, malos hábitos de alimentación y el fumado, aumenta las posibilidades de que una persona**, después de los 50 años sea diagnosticada.

Junto con Sandoval, se graduaron tres estudiantes más de la especialidad de gastroenterología en el último periodo del 2019.

[Valeria García Bravo](#)

Asistente de Prensa, Oficina de Divulgación e Información

[valeria.garcia@ucr.ac.cr](mailto:valeria.garcia@ucr.ac.cr)

---

**Etiquetas:** [cancer gastrico](#), [gastroenterologia](#), [gastroscopia](#), [ultrasonido endoscopico](#).